©Zoologische Staatssammlung München;download: http://www.biodiversitylibrary.org/; www.zoologiezentrum.de

JUN 15 1966
HARVARD UNIVERSITY

Opuscula Zoologica

Herausgegeben von der Zoologischen Staatssammlung in München

Nr. 83 15. Dezember 1965

A propos des erreurs provoquées par la présence d'Ichthyosporidium hoferi Plehn-Mulsow

Par **T. Mohsen**

Nous avons lu récemment un article de Baker-Cohen dans le Journal « Zoologica » intitulé « The role of the thyroide in the development of Platyfish », et nous nous sommes rendu compte que l'auteur de cet article avait été victime d'une erreur d'interprétation. Certains symptômes d'une maladie de poissons ont été considérés comme des effets induits par un traitement au radioiode.

Avant d'aborder cette question, une mise au point de nos connaissances sur cette maladie et de son histoire semble s'imposer.

Ichthyosporidium hoferi (Ichthyophonus hoferi) est un champignon primitif *(Myxosporidae)* qui provoque une maladie très contagieuse dont les symptômes sont aussi variables que nombreux selon le degré d'atteinte de l'animal, l'évolution de la maladie et la nature des organes touchés. Des individus qui sont apparemment en parfait état de santé, sont souvent des hôtes récents de ce parasite. C'est pour cette raison qu'il faut se méfier chaque fois qu'on introduit dans un élevage des poissons provenant d'un autre aquarium. Des mesures strictes s'imposent : isolement et observations régulières pendant un certain temps. En cas de soupçon, il est même prudent de faire l'autopsie, voire des examens histologiques d'un certain nombre d'individus.

Si cette maladie est morphologiquement indécelable chez des animaux récemment contaminés, elle est aisément reconnaissable chez ceux qui sont malades depuis longtemps. Un renflement exagéré du ventre, surtout chez un mâle, est un signe infaillible de la maladie. Ceci est provoqué d'une part, par une hydropisie de la cavité viscérale remplie d'un liquide séreux, d'autre part, par un renflement œdémateux des organes viscéraux. Ce symptôme a valu à la maladie le nom de **« Bauchhöhlenwassersucht ».**

Par ailleurs, une femelle qui présente un ventre tout à fait aplati trahit généralement un stade avancé de cette maladie. Etant affaiblis, les individus atteints ont un comportement particulier, ils restent immobiles au fond de l'aquarium, ne se déplaçant que pour se procurer de la nourriture ou pour échapper à un danger. Parfois, ils nagent avec beaucoup de difficulté, souvent par de petits bonds, la queue remue fébrilement, la tête étant dirigée vers le haut. Ceci dénote très probablement une atteinte au niveau du système nerveux et explique le nom de **« Taumelkrankheit »** donné à la maladie pour la première fois chez les *Salmonidae*.

D'autres symptômes peuvent également être distingués morphologiquement, à savoir : ulcères sanguinolents, effilochement des nage-

©Zoologische Staatssammlung München;download: http://www.biodiversitylibrary.org/; www.biologiezentrum.at

oires, exophthalmie, trismus et déformation de la colonne vertébrale. Il est à noter que certains de ces symptômes se manifestent également chez des animaux atteints par d'autres maladies ; seul l'histologie permet le diagnostic.

S'il est exceptionnel de constater chez les animaux atteints, à même la région ventrale des petites boules blanchâtres, à l'autopsie, ces boules peuvent très souvent être reconnues dans la cavité viscérale, éparpillées sur tous les organes viscéraux. L'histologie de ces organes montre alors que tous sont plus ou moins atteints : reins, gonade, foie, pancréas, rate, muscles cardiaques, les trois premiers organes surtout. Ces boules qui ne sont que des foyers du parasite peuvent se trouver jusque dans la cavité orbitaire ou même dans la boîte crânienne. En coupe histologique, elles se présentent soit sous forme de couches concentriques assez chromophiles (probablement des fibres conjonctives) autour d'une masse cellulaire relativement chromophobe, soit sous forme de masses graisseuses. Les organes atteints s'hypertrophient, deviennent hyperémiques, voire congestionnés ; ils présentent une infiltration leucocytaire. Au début l'ovaire s'hypertrophie, montre une vascularisation abondante, des formations en couches concentriques apparaissent un peu partout. Les ovocytes subissent une régression. D'après W u r m b a c h (1951), cette régression ovocytaire serait sous l'action d'une substance toxique sécrétée par le parasite. Nous pensons que l'hypothèse selon laquelle la régression se produit sous l'influence indirecte du parasite sur le foie (qui est l'organe responsable de la synthèse du vitellus) n'est pas à exclure. Les ovocytes dégénérés et les foyers parasitaires se confondent à tel point qu'il est difficile de les distinguer les uns des autres. Des plages tissulaires ressemblant à des tumeurs avec des grains fortement colorés apparaissent souvent. Il arrive quelquefois que la régression ovocytaire aboutisse à une stérilisation complète de la gonade. A ce stade l'ovaire est complètement atrophié ce qui entraîne l'aplatissement de la région ventrale.

Un certain nombre de facteurs favorisent le développement de la maladie, tel que l'âge, la sous-alimentation (la sur-alimentation également d'après certains auteurs), le surpeuplement, la présence d'une substance toxique ou tous autres facteurs qui entraînent la détérioration des conditions de vie des individus. C'est dans ce sens qu'il faut considérer cette maladie comme une maladie de domestication. Ceci a d'ailleurs été constaté par F r e i s s (1933) qui a noté que des *Gambusia* fraîchement capturés dans la nature à l'île Krk (Dalmatie) ne présentaient jamais de « corps résiduels » (= foyers du parasite) et que ceux-ci n'apparaissaient qu'après l'élevage de ces poissons en aquarium.

Il est regrettable que le cycle de la maladie ainsi que son évolution n'aient jamais fait l'objet d'une étude approdonfie. On suppose simplement que la contamination se fait par voie buccale. Il n'est, par conséquent, pas étonnant que cette maladie, connue pourtant depuis un demi-siècle, ait été et continue d'être la cause de confusions.

En 1933, E s s e m b e r g a décrit chez *Xiphophorus helleri* un phénomène d'inversion sexuelle qui devait, (d'après cet auteur), se produire d'une façon régulière. Il a constaté que la sex-ratio dans cette espèce était de 2 femelles/ 1 mâle, chez les jeunes avant la maturation. Puis, en se basant sur des statistiques données par Dr. B e l l a m y chez les adultes de la même espèce (mais d'une autre souche, et c'est de là que vient probablement l'erreur) lequel donnait une

S-O 62.5
©Zoologische Staatssammlung München;download: http://www.biodiversitycentral.org/ ; www.biodiversitycentrum.at
JUN 15 1966

HARVARD UNIVERSITY

sex-ratio de 2 mâles/ 1 femelle, Essemberg a essayé d'expliquer cette inversion de la sex-ratio. Il a d'abord envisagé la possibilité d'une mortalité différencielle, mais s'est tout de suite rendu compte que cette mortalité — si elle existait — serait en faveur du sex femelle. Puis l'idée d'une inversion sexuelle lui vint à l'esprit. Pour vérifier cette possibilité, Essemberg a fait une étude histologique d'un grand nombre de jeunes individus. La portée étudiée étant atteinte par l'*Ichthyosporidium,* l'a induit en erreur. Il a constaté chez toutes les femelles un phénomène de dégénérescence ovarienne, plus ou moins accentuée, qu'il a classé en 4 catégories. Puis il a conclu que la moitié des femelles (celles qui présentent une régression avancée, se transformait en mâles à plus ou moins longue échéance.

L'existence des foyers d'*Ichthyosporidium* (qu'il prenait pour des ovocytes en dégénérescence) dans le testicule a été considérée par lui comme une preuve de l'origine femelle de l'individu.

En 1926, Nichita dans une étude histologique sur l'ovogénèse chez *Girardinus guppyi (= Lebistes reticulatus)* a été frappé par ce qu'il croyait être un phénomène physiologique **normal** de la dégénérescence ovocytaire. Il a attribué ce phénomène à la viviparité, l'homologuant ainsi à l'atrésie folliculaire chez les Mammifères. Il se demandait pourtant si ce phénomène n'était pas en rapport avec des conditions artificielles du milieu (vie en aquarium). En réalité, les animaux examinés étaient atteints par l'*Ichthyosporidium.* Les foyers parasitaires ont été considérés comme des « ovocytes dégénérés » qui auraient pénétré activement dans les organes viscéraux.

En 1933, Eggert dans un article sur l'intersexualité chez les Cyprinodontes, s'étonne de ne pas avoir pu constater chez *Xiphophorus helleri,* le phénomène d'inversion sexuelle décrit par Essemberg.

Par ailleurs, le même Auteur a fait l'histologie d'une femelle de *Lebistes* atteinte par l'*Ichthyosporidium* et qui présentait un certain nombre de caractères sexuels secondaires mâles. Il a constaté chez cette femelle, la présence de « corps résiduels » (= foyers d'*Ichthyosporidium*) dans tous les organes du corps. Contrairement à Essemberg, il a considéré la régression ovarienne observée, comme un phénomène **anormal** et que le facteur physio-pathologique était responsable de l'inversion sexuelle. En effet, dans le cas précis étudié par Eggert, cet Auteur n'avait pas le droit de parler d'une inversion sexuelle, étant donné que l'ovaire en régression examiné ne présentait aucun élément germinal mâle. Il s'agissait simplement d'un phénomène d'arrhénoidie.

Dans une étude sur la sexualité chez *Lebistes reticulatus* et *Xiphophorus helleri,* Régnier (1938) est allée plus loin qu'Essemberg dans ces conclusions. Ayant étudié histologiquement des portées entières de *Xiphophorus* atteints par l'*Ichthyosporidium,* Régnier a affirmé que tous les mâles de *Xiphophorus,* sans exception, (chez Essemberg seulement la moitié) passaient par un stade femelle post-embryonnaire où l'ovaire immature présentait une structure assez évoluée : soit, que tous les mâles passeraient par un stade d'hermaphroditisme juvénile protogyne. Encore une fois, les foyers d'*Ichthyosporidium* ont été considérés comme des « corps résiduels ». Les mâles atteints (et présentant les mêmes structures dans la gonade) étaient considérés comme des femelles en cours de changement de sexe.

©Zoologische Staatssammlung München;download: http://www.biodiversitylibrary.org/; www.biologiezentrum.at

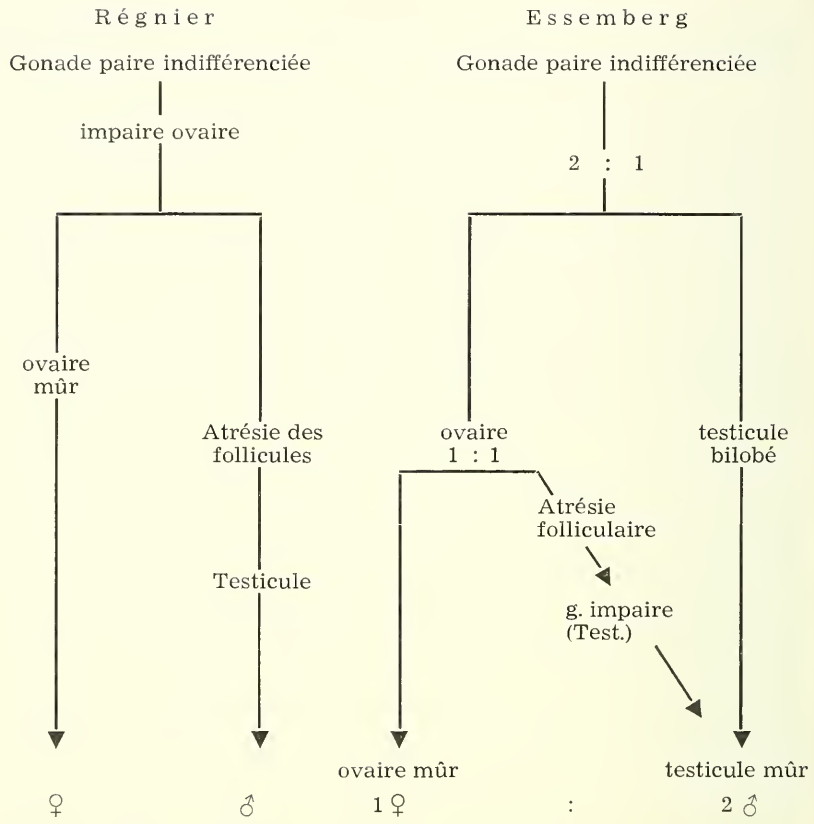

Schémas montrant les étapes de la différenciation gonadiques dans les deux sexes, d'après les hypothèses de Régnier et d'Essemberg.

Les contradictions entre ces constatations et celles d'Essemberg ont été attribuées par Régnier à l'existence de deux catégories de souches, la sienne étant du type « indifférencié ». On se demande d'ailleurs comment Régnier concevait le développement d'un testicule bilobé à partir d'un ovaire impair! D'autre part, la pénétration active des « corps résiduels » dans les organes viscéraux, même à travers la boîte crânienne (une hypothèse avancée par Nichita et soutenue par Freiss, Régnier etc...) semble aujourd'hui invraisemblable.

En 1951, Wurmbach a eu le mérite d'être le premier à démontrer que le phénomène de dégénérescence ovocytaire constaté chez les Cyprinodontes par les anciens auteurs n'était nullement un phénomène normal, mais en réalité dû à une atteinte par *Ichthyosporidium hoferi.* Il a, d'autre part, démontré que les « corps résiduels » des anciens auteurs n'étaient pas des restes d'ovocytes et de cellules folliculaires dégénérées, mais simplement des foyers de cette maladie et que la résorption des ovocytes dégénérés se produisait **in situ.**

Si nous sommes d'accord avec Wurmbach sur ces faits, nous ne pouvons néanmoins pas admettre sans réserve son hypothèse selon laquelle l'inversion sexuelle serait dûe à l'atteinte par *Ichthyosporidium.* En effet, rien ne prouve que le parasite soit à l'origine de l'in-

©Zoologische Staatssammlung München;download: http://www.biodiversitylibrary.org/; www.biologiezentrum.at

version sexuelle constatée par lui. Les constatations faites par les différents Auteurs, concernant ce dernier point, sont contradictoires. Elles peuvent être classées en trois catégories :

1. Dans une première catégorie nous groupons les constatations faites par certains auteurs, selon lesquelles l'atteinte par *Ichthyosporidium,* provoque des phénomènes d'intersexualité gonadique, vérifiés histologiquement (Wurmbach). Le nombre de cas appartenant à cette catégorie est extrêmement limité. D'autre part, le fait que l'inversion sexuelle se produise normalement chez les vieilles femelles et que celles-ci soient particulièrement sujettes à la maladie laisse planer un doute quant à la superposition des deux phénomènes.

2. Ici nous groupons dans la 2e catégorie, les constatations des Auteurs qui ont décrit un phénomène d'arrhénoidie chez des poissons atteints par *Ichthyosporidium* (Eggert, Freiss, Bozkurt et Wit & Verster). Les trois premiers auteurs ont étudié histologiquement les gonades des animaux atteints sans y trouver aucun élément germinal mâle. Le nombre de cas appartenant à cette catégorie est plus élevé que celui de la première catégorie.

Il est à noter que certaines de ces constatations sont à éliminer étant donné que certains Auteurs se sont basés uniquement sur des critères tels que la forme du corps ou la présence et l'absence de la « tache de maturité »,* pour conclure à une arrhénoidie. Si ces critères sont valables chez des animaux sains, ils ne le sont pas chez des animaux atteints par *Ichthyosporidium.*

3. La dernière catégorie groupe toutes les constatations selon lesquelles l'atteinte par le parasite n'a induit, ni arrhénoidie, ni intersexualité gonadique. Si les constatations appartenant à cette catégorie n'ont jamais été publiées, ceci s'explique par le fait que les Auteurs qui ont constaté l'absence de ces deux phénomènes chez les animaux atteints, ne réalisaient pas l'intérêt de le signaler.

* « La tache de maturité » (Trächtigkeitsfleck) a souvent été considérée à tort comme un caractère sexuel secondaire femelle. En réalité, cette tache qui se trouve d'ailleurs aussi bien chez les mâles que chez les femelles (et qui, chez les femelles augmente de taille à l'approche de la mise bas pour diminuer après l'accomplissement de celle-ci) n'en est pas un. Il ne faut en aucun cas l'homologuer aux taches colorées d'un mâle de *Lebistes reticulatus,* du moment qu'elle existe dans les deux sexes et que son développement ne dépend ni de la présence des œstrogènes ni de l'absence des androgènes. Chez une femelle saine, cette tache peut servir simplement d'indice de l'avancement de la gestation. Le mécanisme du développement de la tache de maturité s'explique ainsi : le péritoine riche en mélanophores chez les Cyprinodontes est fortement coloré en noir. La paroi de l'abdomen est revêtue intérieurement d'une membrane riche en guanophores (donnant au ventre un éclat argenté). Le revêtement argenté cache, du moins chez les jeunes et chez les mâles, en grande partie le péritoine noir sauf pour une toute petite région postérieure, ce qui fait qu'à cet endroit on voit juste une ligne noire, en croissant, dessinant la limite postérieure de la cavité viscérale. Chez une femelle, au fur et à mesure de l'avancement de la gestation, le ventre s'enfle de plus en plus le revêtement argenté se retire à la manière d'un rideau, laissant ainsi apparaître une tache noire, de plus en plus grande.

Remarquons tout de suite, que n'importe quel facteur qui détermine un renflement de l'abdomen, par exemple une hypertrophie de l'ovaire, ou de tout autre organe viscéral, produit le même effet qu'une gestation avancée dans le développement de la tache de maturité.

©Zoologische Staatssammlung München;download: http://www.biodiversitylibrary.org/; www.biologiezentrum.at

(La maladie n'intéresse en effet les chercheurs que dans la mesure où elle provoque chez les animaux atteints un phénomène important tel que l'inversion sexuelle ou l'arrhénoidie).

Nous avons personnellement examiné (aussi bien histologiquement que morphologiquement) de nombreux individus atteint par *Ichthyosporidium*, sans jamais déceler le moindre signe d'intersexualité ou d'arrhénoidie.

Revenons au propos initial de cette publication, c'est-à-dire à l'article de France Baker-Cohen. Dans cet article l'auteur a étudié chez *Xiphophorus maculatus (= Platypoecilus maculatus)* l'action de l'I^{131} d'une part, sur l'activité thyroïdienne, d'autre part, sur la croissance et sur le développement sexuel. Malheureusement, les effets obtenus par le traitement ont été faussés par une atteinte par l'*Ichthyosporidium*. L'Auteur a constaté entre autres effets le développement d'un foie vacuolé (= graisseux) aussi bien chez des individus complètement thyroïdectomisés, que chez ceux dont la thyroïdectomie était partielle, et il a essayé de comparer ces résultats à ceux obtenus par Chaikoff et al. (1948) et par Sellers et Ven You (1950) chez les Mammifères.

En réalité, les « vacuoles graisseuses » décrites par Baker-Cohen sont dûes aux foyers d'*Ichthyosporidium*.

Notre conviction que les animaux traités étaient atteints par l'*Ichthyosporidium* est basée sur trois faits :

1. Certaines descriptions (faites par Baker-Cohen) des effets produits par le traitement au radioiode correspondent exactement à celles des symptômes de la maladie. Nous donnons ici, des extraits de son texte :

« Although the glomeruli and the bulk of the kidney tubules were not visibly affected, the latter structures in the kidney of the I^{131}-treated fish were in part pathological. Many tubules were swollen and their lumens containes unstained masses of material best described as "concretions". Tubules also were seen to be degenerating, and sometimes small wormlike structures which were very darkly basophilic were seen.

— The liver of radioiodine-treated fish was usually the most noticeably and severely affected internal organ. The potbellied appearance of these fish resulted from an enlargement of the liver, which was often extreme, coupled with greatly increased abdominal "vaculation" will be used throughout this paper to describe the condition of the liver and abdominal tissue in many radioiodine-treated fish.

— In the I^{131}-treated fish, broad masses of ceroid-filled cells also were found near hepatic blood vessels and among the pancreatic tissue outside the liver.

— From Group 2, in one male and one female, aged 12—13 months, a large mass of pathological tissue was found in the abdomen among the pancreatic and fatty tissue. In the male, this mass was attached to the normal testis. These masses were encapsulated and contained collections of whorled fibrous nodes. These nodes resembeled, in part, the fibrous "nests" seen in various organs of other fish, but did not occur elsewhere in the bodies of these two specimens. A similar anomaly occured in one 27·5—30-month-old female from Group 3.

— In Group I, a 15 month-old female had "nests" of fibrous tissues scattered throughout its body, including the dorsal pericardium and traverse pharyngeal muscles, the kidneys, liver, spleen and abdominal fatty tissue.

— The oldest fish in Group 2 was an extreme specimen. Its pathology included an almost total lack of lymphoid tissue and an **extremely** highly vacuolated liver and abdomen, with excessive deposits of pigment in the spleen and kidneys, large necrotic cysts in the liver and a pituitary outgrowth of such proportions that it might well be classed as a tumor.

©Zoologische Staatssammlung München;download: http://www.biodiversitylibrary.org/; www.biologiezentrum.at

— This fish also contained some of the "nests" of cells mentioned above, especially in subcapsular edematous spaces in the shriveled kidneys and in the necrotic cysts of the liver. The kidneys were deficient in glomeruli; many tubules seemed excessively small, others contained large concentrations and had clear, "blown-up" cells that were unquestionably degenerate. »

2. Les observations suivantes notées par l'Auteur concernant le comportement des animaux traités, renforcent notre conviction :

« The radioiodine-treated fish were very sluggish. They never were seen darting about the tank, and when caught for tank changing, were listless in avoiding the net. From general observation and two specific incidents, it was concluded also that they were easily killed by the shocks of handling and other disturbances. »

3. Certains clichés sont des images typiques de l'atteinte parasitaire. Ils ne laissent aucun doute sur le sujet. Les plus spectaculaires de ces clichés, dans la publication de cet Auteur, sont les suivants :
   Plate III, Fig. 3, 4 and 5
   Plate IV, Fig. 3 and 4
   Plate IX, Fig. 1, 2, 5 and 6.

Conclusions

Il ressort de la présente note que l'absence de données précises, concernant le cycle d'*Ichthyosporidium hoferi* a eu comme conséquence que certains symptômes de cette maladie ont été pris tour à tour : une régression ovarienne normale, une atrésie folliculaire dûe au retour d'âge, une inversion sexuelle, une vaculation du foie, etc...

Ceci montre qu'une étude méthodique et approfondie du cycle de cette maladie s'impose. Certains problèmes méritent de la part des chercheurs une attention particulière :

a. La corrélation entre les organes atteints et le degré d'atteinte avec l'évolution des symptômes.
b. La vérification du rôle exact du parasite dans la régression ovarienne, dans le but de déterminer si cette action est directe sur les ovocytes ou indirecte par l'intermédiaire du foie.
c. La détermination de la responsabilité du parasite dans l'apparition chez certaines femelles atteintes des phénomènes d'arrénoidie ou d'inversion sexuelle.

Bibliographie

Baker-Cohen, K. F. (1961) : The role of the thyroid in the development of the Platyfish. — Zoologica, 46 (4) : 181—222.

Bozkurt, B. (1950) : Untersuchungen über Arrhenoïdie bei Zahnkarpfen. — Commun. Fac. Sci. Ankara, 3 : 237—264.

Chaikoff, I.L., Gillman, T., Entenman, C., Rinehart, J. F., Reichert, F. L. (1948) : Cirrhosis and other hepatic lesions produced in dogs by thyroidectomy and by combined hypophysectomy and thyroidectomy. — J. Exper. Med., 88 : 1—4.

Eggert, B. (1933) : Die Intersexualität bei Knochenfischen. — Z. Wiss. Zool., 144 : 402—420.

Essemberg, J. (1923) : Sex-differentiation in the viviparous teleost *Xiphophorus helleri*. — Biol. Bull., 48 : 46—96.

Essemberg, J. (1926) : Complete sex-reversal in the viviparous teleost *Xiphophorus helleri* Heckel. — Biol. Bull. 51 : 98—111.

©Zoologische Staatssammlung München;download: http://www.biodiversitylibrary.org/; www.biologiezentrum.at

Freiss, E. (1933) : Untersuchungen über die Geschlechtsumkehr bei *Xiphophorus helleri.* — Roux' Archiv. Entwicklungsmech., 129 : 255—355.

Nichita, G. (1928) : Atrésie folliculaire chez *Girardinus guppyi.* — C. R. Acad. Sci. Paris — 186 : 1375—1378.

Nichita, G. (1928) : Contribution à l'étude de l'atrésie folliculaire chez les Vertébrés, résultats obtenus sur *Girardinus guppyi.* — Arch. d'Anat. Microsc., 24 : 35—72.

Nichita, G. (1928) : Dégénerescence ovocytaire chez *Girardinus guppyi.* — C. R. Assoc. Anat. Prague., 23 : 324—337.

Plehn, M. & K. Mulsow (1911) : Der Erreger der « Taumelkrankheit » der Salmoniden. Zbl. Bakter., I Orig., 59.

Régnier, M. T. (1938) : Contribution à l'étude de la sexualité des Cyprinodontes vivipares *(Xiphophorus helleri; Lebistes reticulatus).* — Bull. Biol. Fr. & Belg., 72 : 385—393.

Reichenbach-Klinke, H. H. (1957) : Krankheiten der Aquarienfische. Edit. Alfred Kernen Verlag, Stuttgart.

Schäperklaus, W. (1957) : Fischkrankheiten. Edit. Gustav Wenzel & Sohn, Braunschweig.

Sellers, E. A. & Wen You (1951) : Propylthiouracil, thyroid and dietary liver injury. — J. Nutrition, 44 : 513—535.

Wit, J. J. & Verster, A. (1953) : Observations on *Lebistes reticulatus.* — Nature (London)., 172 : 247—248.

Wurmbach, H. (1951) : Geschlechtsumkehr bei Weibchen von *Lebistes reticulatus* bei Befall mit *Ichthyophonus hoferi* Plehn-Mulsow. — Roux' Archiv für Entwicklungsmechanik, — 145 : 109—124.

Anschrift des Verfassers:
Dr. T. Mohsen,
Laboratoire de Biologie Animale,
Faculté des Sciences,
Dakar (Répub. du Sénégal).